

Hirsutisme révélateur d'une tumeur ovarienne à cellules stéroïdes non spécifique : A propos d'un cas

Léa DEMARQUET^a, Valérie AUBERT^b

^a CHU Nancy-Service d'Endocrinologie, ^b Cabinet libéral d'Endocrinologie -Metz

Introduction

Les tumeurs ovariennes à cellules stéroïdes non spécifiques représentent 60% des tumeurs ovariennes à cellules stéroïdes et moins de 0,1% des tumeurs ovariennes (1).

Observation

Nous rapportons le cas d'une patiente de 66 ans présentant un hirsutisme d'apparition récente, dont le bilan biologique initial retrouvait une augmentation de l'ensemble des androgènes (testostéronémie totale à 5,3 ng/mL), sans hypercorticisme associé. L'échographie abdomino-pelvienne et l'IRM abdominale ne retrouvaient pas d'anomalie ovarienne ou surrénalienne. Le test au synacthène éliminait un bloc enzymatique surrénalien. L'IRM surrénalienne retrouvait une tumeur kystique de l'ovaire droit. La patiente a bénéficié d'une annexectomie bilatérale. L'examen anatomopathologique a conclu à une tumeur ovarienne droite à cellules stéroïdes non spécifique de 15 mm. En post-opératoire, on a pu observer une normalisation du taux de testostéronémie.

Discussion

Les tumeurs à cellules stéroïdes non spécifiques surviennent à tout âge (43 ans en moyenne). Si ces tumeurs peuvent être responsables d'une symptomatologie clinique non spécifique (distension ou douleur abdominale, ballonnements), la majorité s'accompagne d'une hypersécrétion hormonale.

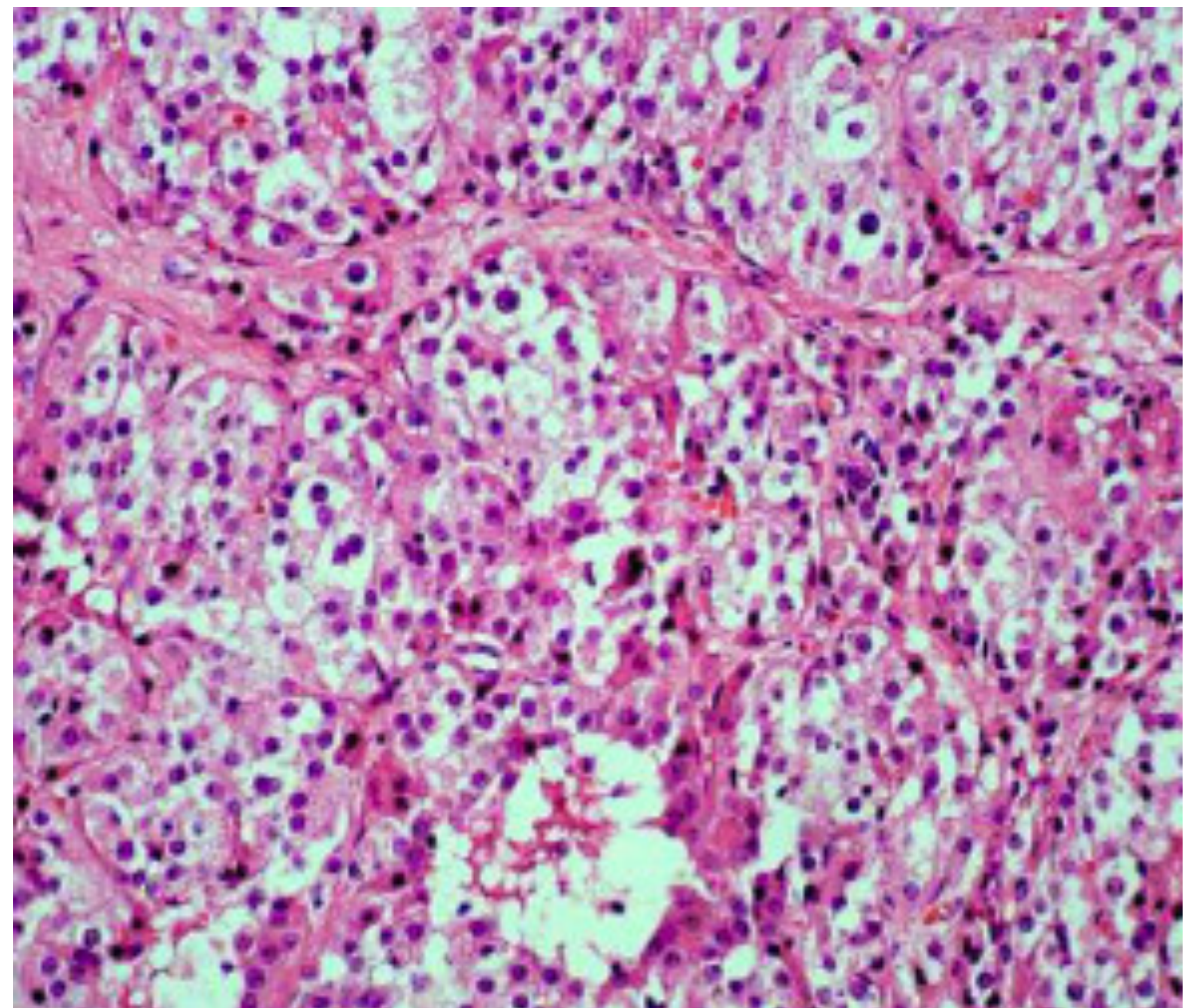


Figure 1 : Aspect microscopique d'une tumeur ovarienne à cellules stéroïdes non spécifique bénigne : cellules avec des noyaux ronds de petite taille, avec une discrète atypie et sans mitose, d'après (1).

En effet, dans 50% des cas, il s'agit de tumeurs virilisantes. Elles peuvent être non sécrétantes (25%), provoquer une hyperoestrogénie (10%) (1) ou, plus rarement, un syndrome de Cushing. Elles sont malignes dans 25 à 43% des cas (1,2). Les caractéristiques pathologiques prédictives de malignité sont les suivantes : taille de plus de 7 cm, présence de 2 mitoses ou plus pour 10 champs, nécrose, hémorragie, atypies nucléaires de grade 2 ou 3 (3).

Conclusion

Une imagerie ovarienne de qualité est essentielle dans le bilan d'une hyperandrogénie sans anomalie surrénalienne associée.

1. Jiang W, Tao X, Fang F, Zhang S, Xu C. Benign and malignant ovarian steroid cell tumors, not otherwise specified: case studies, comparison, and review of the literature. *J Ovarian Res.* 2013;6:53.

2. Taylor HB, Norris HJ. Lipid cell tumors of the ovary. *Cancer.* 1967 Nov;20(11):1953-62.

3. Hayes MC, Scully RE. Ovarian steroid cell tumors (not otherwise specified). A clinicopathological analysis of 63 cases. *Am J Surg Pathol.* 1987 Nov;11(11):835-45.