

33^{ème} Congrès de la Société Française d'Endocrinologie

5-8 oct. 2016 | Bordeaux

Klinefelter et Leydigiome

Dia eddine Boudiaf, Abdelhamid Nasri, Farida Chentli.

Service d'Endocrinologie et Métabolisme, CHU Bab El Oued, Alger, Algérie.

• boudiaf.dia@outlook.com

Introduction : La présence d'une gynécomastie chez un Klinefelterien est classique, mais ne doit en aucun cas dispenser d'une recherche systématique de tumeur estrogéno-sécrétante surrénalienne ou testiculaire. L'origine gonadique doit être évoquée lorsqu'il existe une asymétrie testiculaire comme dans l'observation suivante :

Observation : Un patient âgé de 28 ans avait consulté pour gynécomastie bilatérale. L'examen clinique avait mis en évidence un hypoandrisme avec petit testicule gauche alors que le droit paraissait normal. La biologie avait montré une azoospermie et un hypogonadisme hypergonadotrophique. Le caryotype 47, XXY avait confirmé le Klinefelter. L'échographie scrotale avait mis évidence une tumeur droite de 20x18x12mm. L'estradiol et les marqueurs tumoraux (β hCG, α foëto-protéine) étaient normaux. L'étude histologique était en faveur d'un Leydigiome bénin.

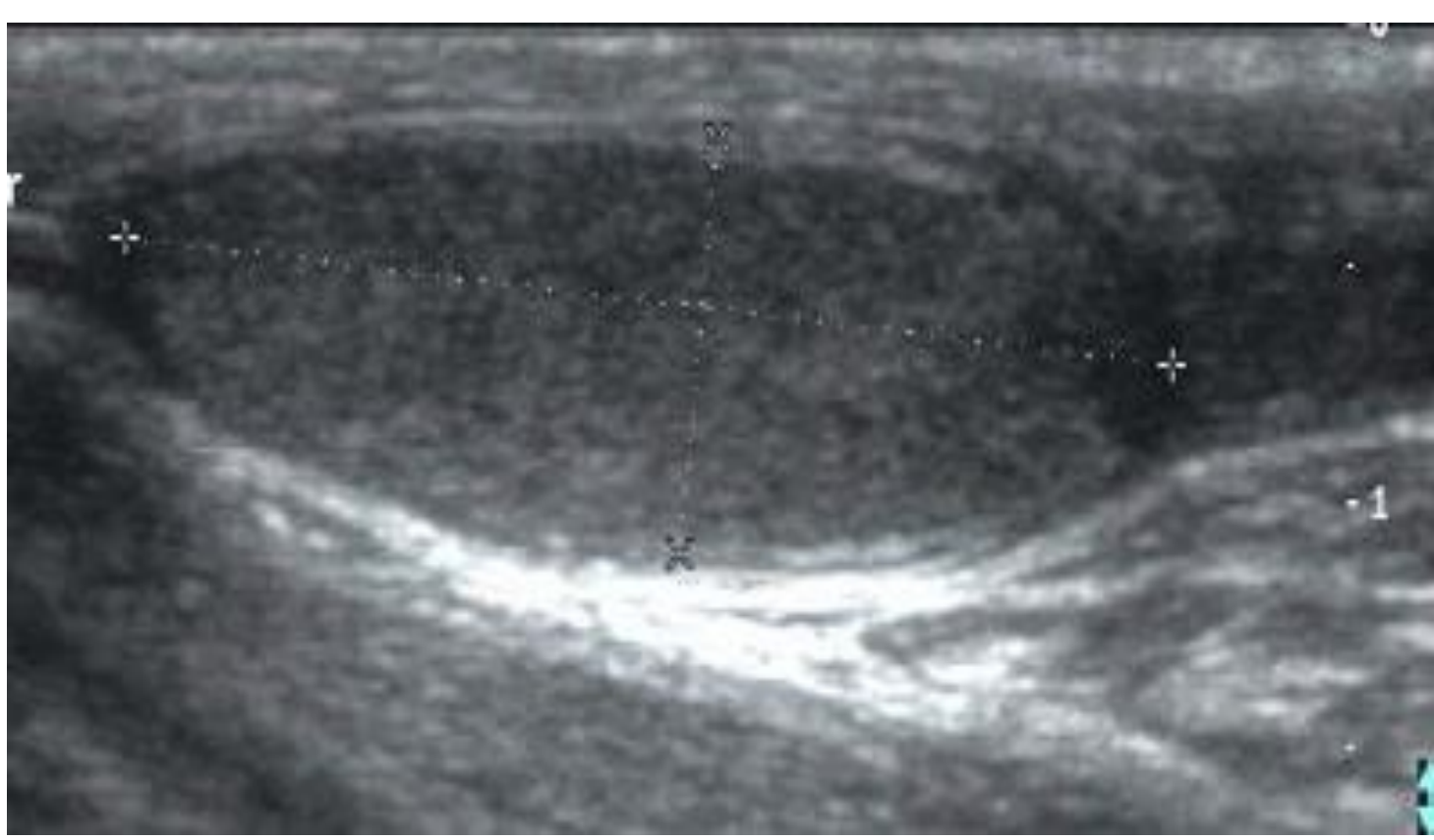


Fig 1: Échographie testiculaire gauche: Atrophie testiculaire: Volume gauche estimé à 1,9 cc

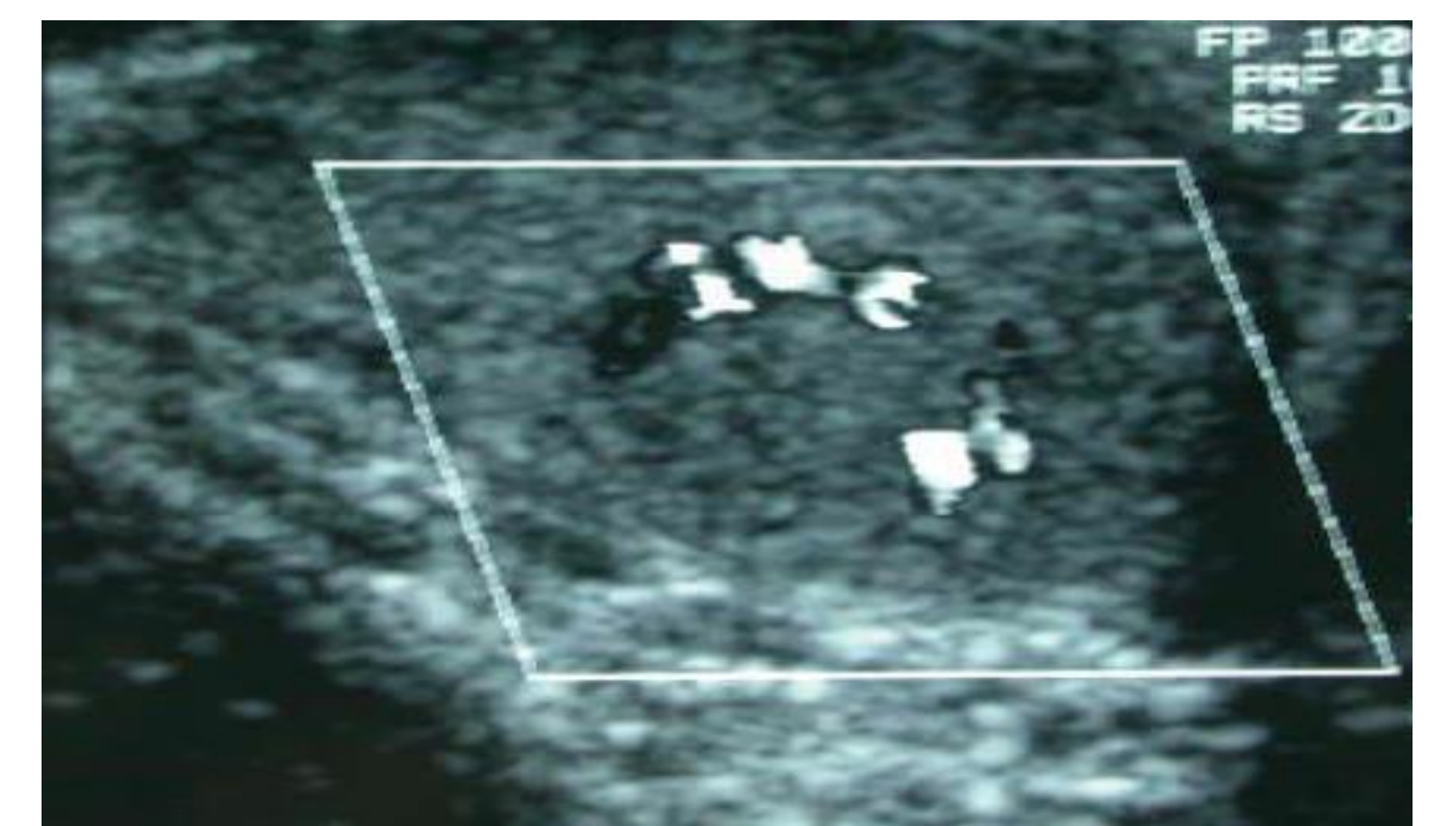
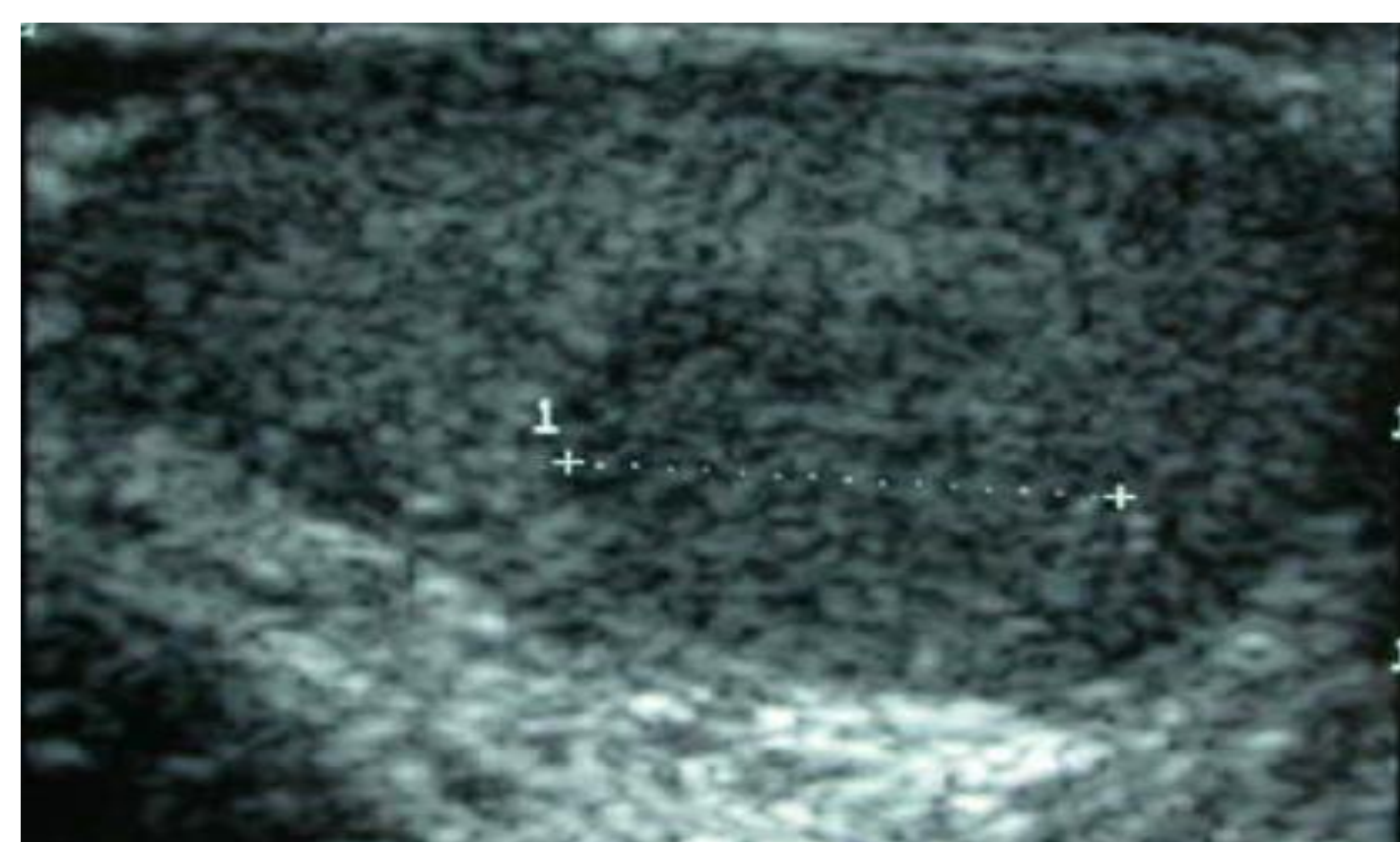


Fig 2-3: Échographie testiculaire droite Nodule droit hypoéchogène hétérogène bien limité, Vascularisé, sans signes de rupture de l'Albuginée

Conclusion: L'existence d'un Leydigiome chez un Klinefelter adulte, quoique rare, doit être évoquée devant une asymétrie testiculaire. 97% de ces tumeurs sont unilatérales et la majorité d'entre elles sont bénignes. Leur développement chez le Klinefelterien serait favorisé par l'élévation chronique de la LH responsable de l'hyperplasie des cellules de Leydig. Notre observation illustre l'intérêt d'un examen clinique minutieux des organes génitaux chez tout sujet consultant pour gynécomastie, à fortiori s'il s'agit d'un syndrome de Klinefelter.