

PRÉSENTATION CLINIQUE DU SYNDROME DE TURNER: À PROPOS DE 14 CAS

S. CHERMITTI^A (DR), Y. HASNIA^A (DR), I. BAYARA^A (DR), M. CHADLIA^A (PR), M. KACEMA^A (PR), A. MAAROUFIA^A (PR), K. ACHA^A (PR)

^A SERVICE ENDOCRINOLOGIE CHU FARHAT HACHED, SOUSSE, TUNISIE

Introduction :

Le syndrome de Turner est une affection génétique rare liée à l'absence totale ou partielle d'un chromosome X. Le tableau clinique est très hétérogène et la dysmorphie est souvent modérée voire absente. Dans tous les cas, il existe un retard statural et souvent une insuffisance ovarienne à début variable en fonction de l'atteinte chromosomique. L'objectif de cette étude est d'étudier la présentation clinique du syndrome du Turner.

Matériels et méthode :

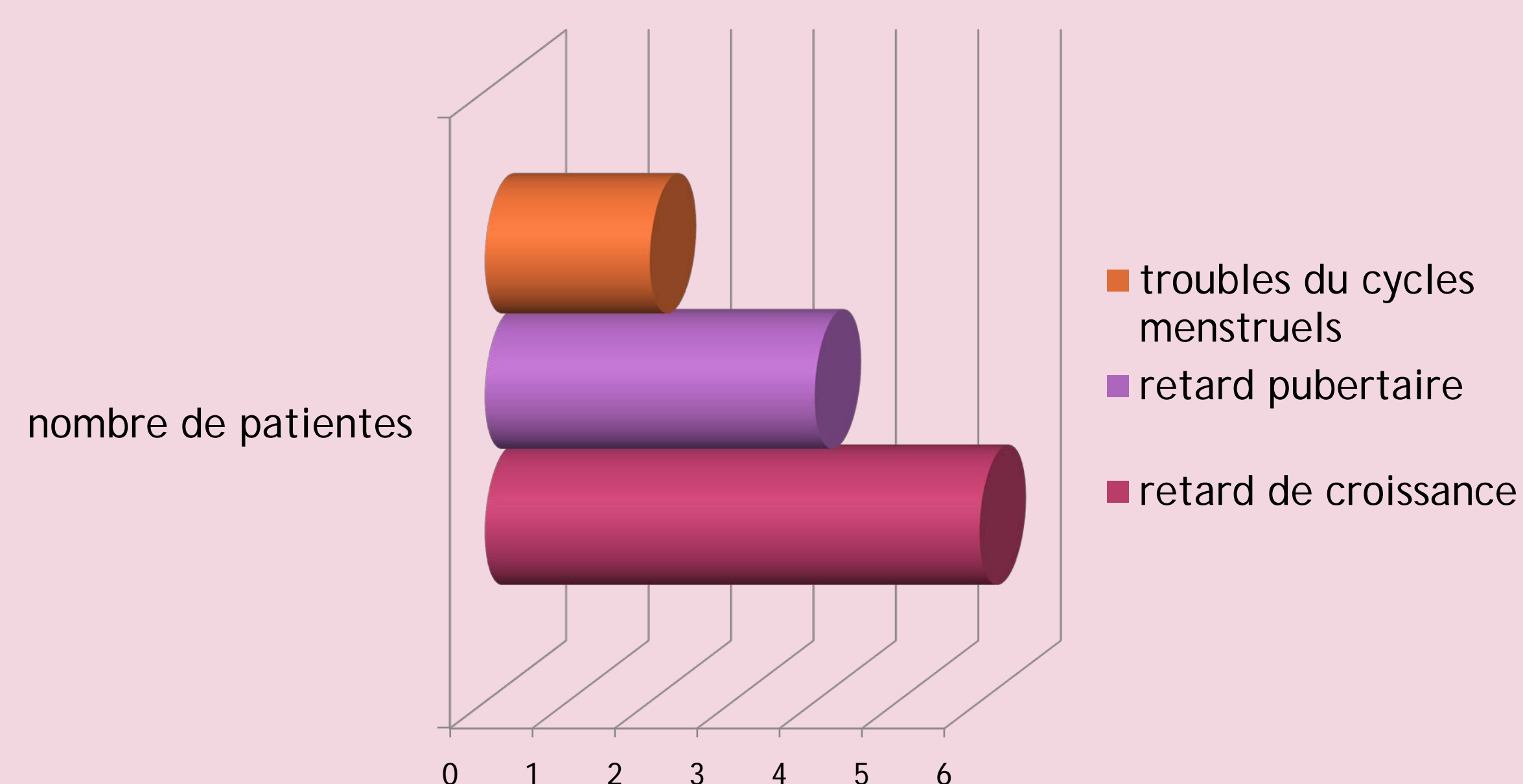
Il s'agit d'une étude rétrospective descriptive étalée sur une période de 20 ans, colligeant les dossiers de 14 patientes suivies pour un syndrome de Turner, au service d'endocrinologie de CHU Farhat Hached Sousse.

Résultats:

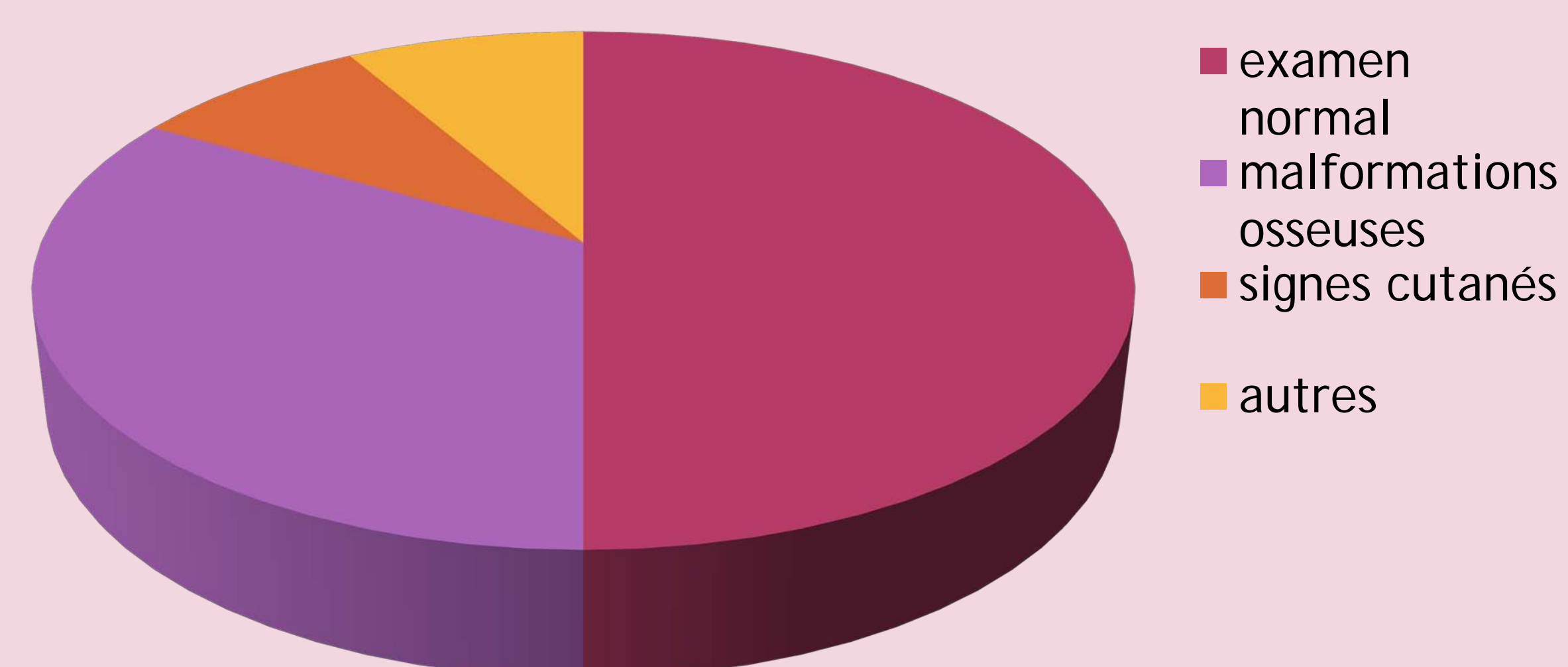
L'âge de découverte:

	À l'enfance	À l'adolescence	À l'âge adulte
Nombre de patientes	6	3	5

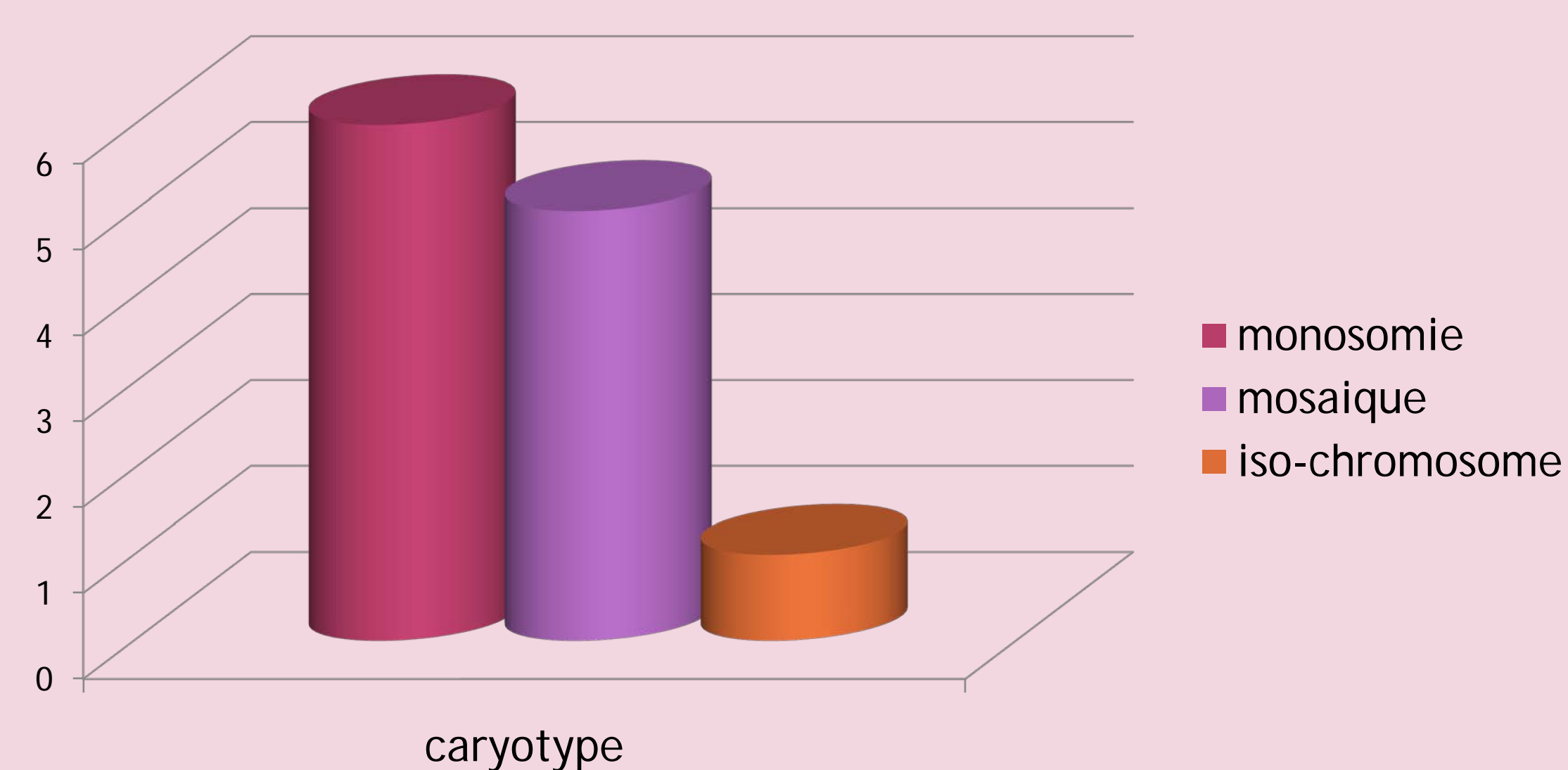
Motifs de consultations:



Signes cliniques:



Le caryotype:



Biologie:

- Pré-diabète: dans 3 cas.
- Une hypothyroïdie périphérique (2 cas) avec anticorps positif dans 5 cas
- une insuffisance ovarienne primitive (10 cas)
- une insuffisance somatotrope (5 cas).
- La sérologie de la maladie cœliaque positive dans 4 cas

Bilan radiologique:

- Pas de malformations cardiaque.
- Pas de malformations rénales.

Discussion:

Le syndrome de Turner est une entité relativement rare mais ses conséquences peuvent être assez lourdes. Il faudrait surligner l'importance du conseil génétique et donc du diagnostic anténatal.

Les résultats de notre série sont conformes à ceux rapportés dans la littérature; en effet le retard statural est la circonstance la plus courante du diagnostic, pour cela le diagnostic du syndrome de Turner doit être systématiquement évoqué devant toute fille de petite taille inexplicquée dans le bilan systématique du retard statural.