

Nécrose bilatérale des surrénales au 3ème trimestre de grossesse.

P. Gilet, S. Billet, N. Kattan, MA. Beaudoin, A. Bounaga, L. Meillet, F. Schillo, S. Borot
CHU Minjoz, Besançon, FRANCE



INTRODUCTION

La nécrose des surrénales est une pathologie rare secondaire à une thrombose des veines surrénales (1). Nous rapportons le cas d'une patiente ayant présenté une thrombose bilatérale des veines surrénales au cours du troisième trimestre de grossesse.

OBSERVATION

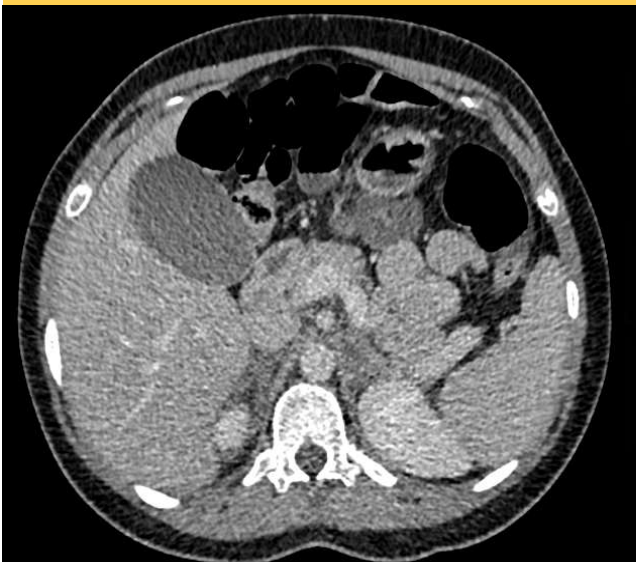
Mme A., 28 ans, consulte en urgence pour une douleur lombaire brutale bilatérale à 32 semaines d'aménorrhée. Elle est apyrétique, la tension artérielle est normale.

Bilan initial :

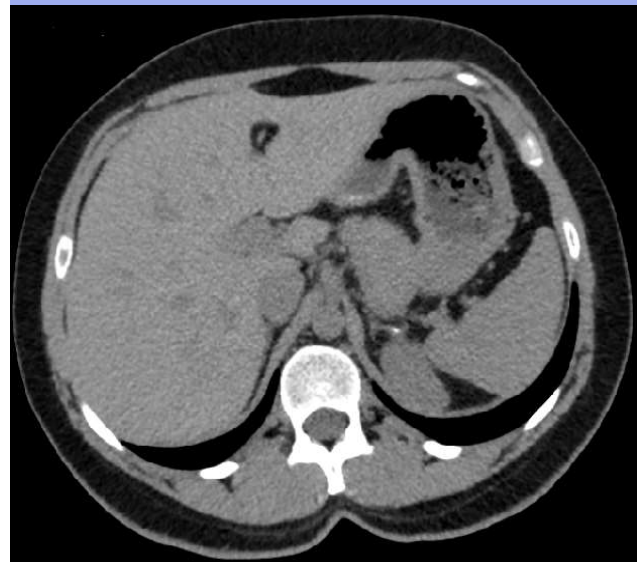
Hyperleucocytose : 24 G/L
CRP 134 mg/L, procalcitonine normale
Ionogramme : normal
Échographie abdominale : normale
Bilan infectieux négatif
Cortisol plasmatique : 536 nmol/L
ACTH 48 ng/L

Réévaluation à 3 mois de l'accouchement :

ACTH élevée : 74 ng/L
SDHEA bas 1,44 µmol/L
Réponse au Synacthène® insuffisante :
T 0 min : 234 nmol/L
T 30 min : 313 nmol/L
T 60 min : 338 nmol/L



Scanner abdominal au diagnostic : aspect hypodense et œdématisé des deux surrénales évocateur d'une nécrose ischémique, confirmée par l'échographie de contraste.



Scanner de contrôle à 5 mois : Les surrénales sont fines avec une calcification séquellaire à gauche.

Devant la difficulté d'interpréter les valeurs de cortisol et d'ACTH dans le contexte du stress et de la grossesse, une supplémentation par hydrocortisone est instaurée. En effet pendant la grossesse, le fort taux d'œstradiol stimule la production hépatique de CBG, ce qui majore le taux plasmatiques de cortisol. Le diagnostic de nécrose ischémique bilatérale des surrénales est retenu et le diagnostic d'insuffisance surrénalienne est confirmé à la réévaluation.

Le bilan de thrombophilie retrouve une mutation du facteur V hétérozygote. Une anticoagulation est instaurée jusqu'à la 6^{ème} semaine post partum.

DISCUSSION

Il existe peu de cas décrit de nécrose ischémique bilatérale des surrénales mais le plus souvent une cause de thrombophilie est retrouvée faisant discuter l'anticoagulation pour la fin de la grossesse et le post partum (1,2).

(1) Abou, 2010, Maternal bilateral adrenal necrosis in the 3rd trimester of pregnancy.

(2) Green, 2013, Unilateral adrenal infarction in pregnancy.