

Insuffisance corticotrope liée à l'usage de cosmétiques dépigmentants : à propos d'un cas au Centre Anti-Diabétique d'Abidjan

Acka KF, Peuhmond A, Ekou FK

Institut National Santé Publique (INSP) B.P. V 47 Abidjan - (+225) 20 22 44 04 - Côte d'Ivoire

Introduction

La dépigmentation volontaire est une pratique répandue dans les populations féminines à peau noire. A côté de ses complications cutanées fréquentes, la possibilité d'un éventuel retentissement systémique doit être envisagée. Notre observation nous permet de commenter l'expression clinique, hormonale et thérapeutique de l'insuffisance corticotrope liée à l'usage de cosmétiques dépigmentants.

Exposé du cas

- Patiente âgée de 68 ans
- Ivoirienne
- **Motif de consultation** ➔ *asthénie permanente*
 - confinant au lit
 - Installation insidieuse
 - évoluant depuis plus de 3 mois
 - associée à un syndrome polyalgique
- **Examen clinique**
 - Poids: 89kgs
 - Taille: 1m59
 - Dépigmentation cutanée inhomogène des mains et des jambes
 - Vergetures siégeant au niveau des bras et des creux axillaires.
 - Pâleur cutanée diffuse
 - Érythrose faciale

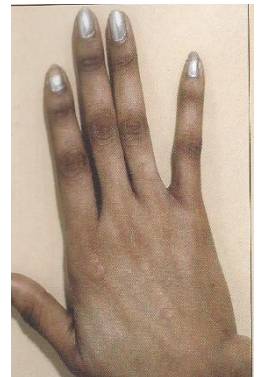
□ Examen paraclinique

Les bilans réalisés étaient sans particularité excepté un *effondrement de la cortisolémie plasmatique* permettant de porter le diagnostic d'insuffisance corticotrope.

L'usage de cosmétiques dépigmentants était suspecté et avoué par la patiente qui en usait depuis plus d'une dizaine d'année.

□ Traitement

La mise sous traitement substitutif par hydrocortisone a permis la régression des symptômes.



Dépigmentation cutanée inhomogène des mains

Conclusion

L'intérêt de ce cas clinique réside dans le fait que l'insuffisance corticotrope est une pathologie très probablement sous diagnostiquée qu'il faut savoir évoquer devant les symptômes peu spécifiques et de la nécessité d'explorer de façon systématique l'axe corticotrope chez les patientes pratiquant la dépigmentation volontaire.