

Aspects cliniques, biologiques, morphologiques et anatomopathologiques des hyperparathyroïdies primitives hypercalcémiques.

M. Mokhtari*^a (Dr), L. Rabehi^a (Dr), R. Belaoudmou^b (Dr), NS. Fedala^a (Pr)

^a Service d'endocrinologie et maladies métaboliques, CHU Lamine Débaghine, BAB EL OUED, Alger, Algérie., Alger, ALGÉRIE ; ^b Service d'épidémiologie, CHU Lamine Débaghine, BAB EL OUED, Alger, Algérie., Alger, ALGÉRIE

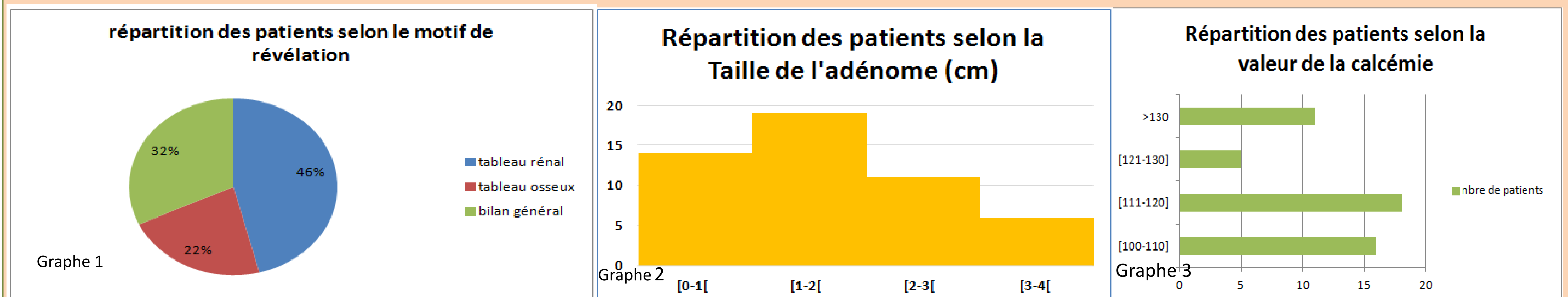
* myriam17mokhtari@gmail.com

Introduction : L'hyperparathyroïdie primitive (HPP) est la conséquence d'une production excessive, inappropriée d'hormone parathyroïdienne (PTH) responsable d'une hypercalcémie. Plusieurs formes cliniques sont observées. Le tableau asymptotique est le plus dominant. L'objectif de notre étude est d'évaluer les aspects cliniques, biologiques et anatomopathologiques des hyperparathyroïdies primitives (HPP) hypercalcémiques.

Sujet et méthodes : C'est une étude rétrospective colligeant 50 cas d'HPP hypercalcémiques entre 2013 et 2016.

Résultat et discussion : L'hyperparathyroïdie hypercalcémique représente seulement 1,3% des motifs d'hospitalisation dans notre service, le sexe ratio est de 6 femmes/1homme, l'âge moyen est de $52 \pm 34,5$.

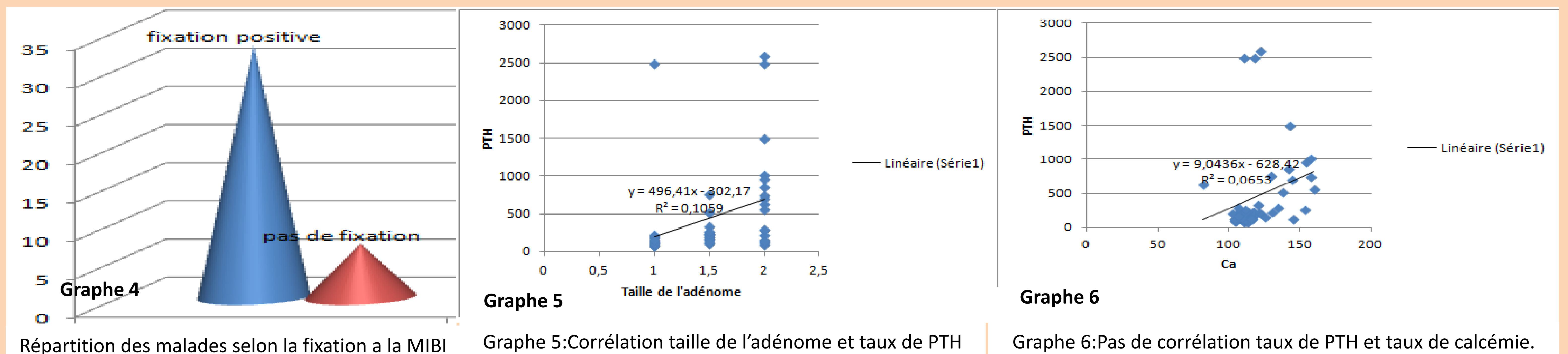
Le mode révélateur est plus fréquemment un mode rénal symptomatique (46%). Dans un tiers des cas, il est de découverte fortuite lors d'un bilan général (Graphe 1).



L'adénome parathyroïdien est majoritaire 80,64% avec une taille fréquemment inférieure à 2 cm (moyenne de 1,68cm) (Graphe 2). La PTH moyenne est à $457,34 \pm 604,82$ pg/ml et la calcémie moyenne à $120,06 \pm 17,08$ (Graphe 3). Le dosage de la vitamine D n'a pas été systématique. 18% des patients avaient une hypercalcémie sévère et ont nécessité le recours aux biphosphonates avant la chirurgie.

Il existe une corrélation entre la taille de l'adénome et la PTH ($p : 0,02$, $r : 0,317$) mais pas de corrélation dans notre étude entre le taux de PTH et le taux de calcémie. L'absence de dosage du calcium ionisé n'a pas permis de bien analyser les résultats.

Concernant l'exploration radiologique, la scintigraphie à la MIBI est plus sensible que l'échographie pour la détection de l'adénome parathyroïdien (66% pour la MIBI versus 26% pour l'échographie) (Graphe 4).



Les résultats anatomopathologiques sont en faveur d'un adénome parathyroïdien dans 80,64%, en faveur d'une hyperplasie dans 16,12% et d'un carcinome parathyroïdien dans 3,22%.

Conclusion : L'HPP hypercalcémique semble rare dans notre service du fait certainement du biais de recrutement. Elle touche plus les femmes de la cinquantaines, les formes symptomatiques restent prédominantes. L'adénome parathyroïdien est la forme histologique la plus fréquente, le cancer parathyroïdien est très rare.