

PLACE DE LA SCINTIGRAPHIE AU GALLIUM DANS LES OTITES EXTERNES NECROSANTES

K. Limam, W. El Ajmi, H. Cherif, H. Hammami, A. Sellem

Hôpital militaire d'instruction principal de tunis; médecine nucléaire, Tunis, TUNISIE

Objectif:

L'otite externe nécrosante (OEN) est une pathologie grave, nécessitant une antibiothérapie (ATB) adaptée et un suivi rigoureux. Notre but est de déterminer la place de la scintigraphie au Gallium dans les OEN.

Matériel et méthodes:

- étude rétrospective
- 28 patients diabétiques
- suivis pour OEN traités par antibiothérapie
- Une scintigraphie au Gallium : surveillance de l'évolutivité
- Délai moyen de 2.5 mois.
- Injection de 148MBq de citrate de Gallium avec acquisition 24h plus tard d'images statiques centrées sur le crâne complétées par une acquisition tomoscintigraphique de la même région.
- Analyse par méthode qualitative (quantitative en cas d'asymétrie peu évidente).

Résultat

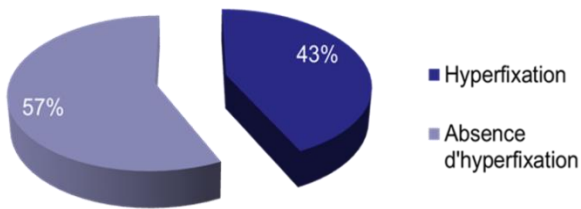


Figure1: fixation à la scintigraphie

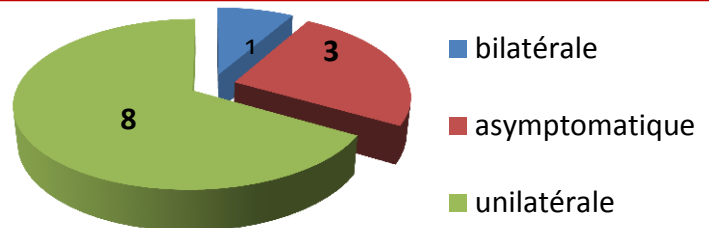


Figure2: répartition de la fixation parmi les examens positifs

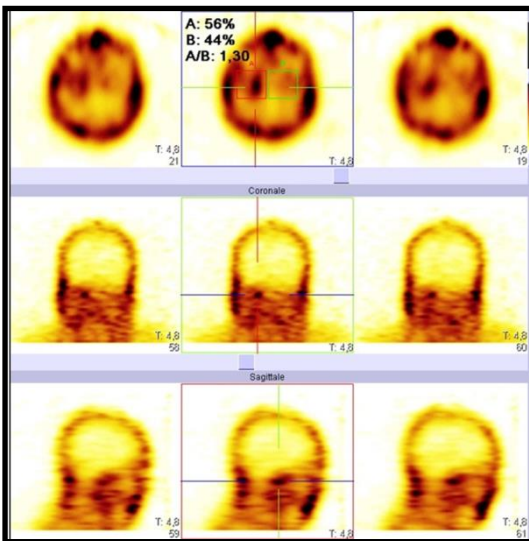


Figure3: Hyperfixation en regard du rocher droit avec extension au niveau de la base du crâne

Discussion

- ✓ L'étude statistique n'a pas démontré de corrélation entre les données cliniques, biologiques, morphologiques (TDM, IRM) et la positivité de la scintigraphie au Gallium.
- ✓ La guérison était significativement corrélée à l'absence de fixation à la scintigraphie au Gallium.
- ✓ Grande sensibilité (variant de 89 à 100%) utile pour le suivi de l'évolution du processus infectieux.
- ✓ La normalisation du rapport de fixation lésion/non lésion, mesuré à partir de coupes TEMP aurait une excellente valeur prédictive de guérison, permettant l'arrêt de l'ATB. [1]
- ✓ Dans cette indication, sa spécificité est de 92%.

Conclusion:

La scintigraphie au Gallium a une place considérable dans le suivi des OEN grâce au transport électif du produit vers les sites du processus inflammatoire infectieux. Elle n'est pas spécifique de l'OEN. Sa normalisation est synonyme de guérison devant une clinique rassurante. Sa positivité indique une poursuite thérapeutique. Son apport dans la surveillance des OEN dépasse le reste des explorations grâce à la précocité du nettoyage isotopique.