

Le profil étiologique de la Selle turcique vide

K. Talha*^a (Dr), M. Hadjhabib^a (Pr), K. Benallal^b (Pr)

^a Service d'endocrinologie-Diabétologie ; ^b Service de Pédiatrie

CHU Abdelkader Hassani Sidi-Bel-Abbès, Sidi-Bel-Abbès, ALGÉRIE

Introduction :

La selle turcique vide (STV) définie comme une hernie de la citerne optochiasmatique à travers le diaphragme sellaire, réalisant une arachnoïdocèle. Elle peut être primitive idiopathique ou secondaire à une pathologie hypophysaire. Généralement asymptomatique, de découverte radiologique fortuite. Mais elle peut être associée à des anomalies cliniques, hormonales et visuelles de gravité variable.

L'objectif de l'étude :

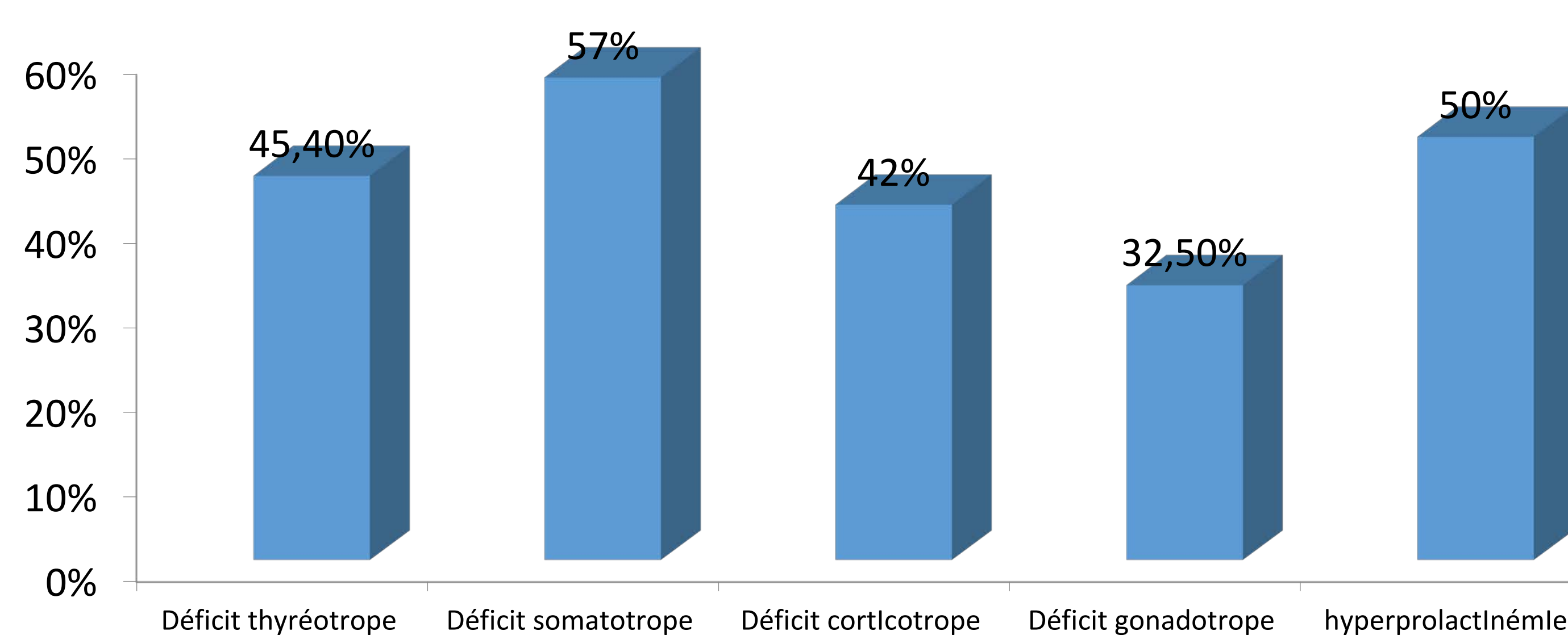
Déterminer les particularités cliniques, biologiques et radiologiques de STV

Matériels et méthodes :

Étude rétrospective portant sur 21 patients suivis durant une période de 10 ans.

Résultats :

L'âge de nos patients varie entre 10 et 69 ans, avec une moyenne de 32 ans, et une prédominance féminine 62%. Les circonstances de découverte de la STV dans notre population sont dominées par le retard staturo-pondéral. L'exploration hormonale de l'hypophyse a révélé insuffisance thyroïdienne dans 45,4% des cas, une insuffisance somatotrope dans 57 % des cas, une insuffisance corticotrope dans 42 % des cas, une insuffisance gonadotrope dans 32,5 % des cas, une hyperprolactinémie dans 50%, syndrome tumoral dans 5% des cas sans retentissement visuels dans notre série



Exploration hormonale de l'hypophyse

L'IRM de l'hypophyse a mis en évidence une STV et une arachnoïdocèle intra-sellaire chez la majorité des patients. Une opothérapie substitutive est instaurée en fonction du déficit hormonal et réajustée en fonction de la surveillance.

Conclusion :

La STV demeure une pathologie bénigne mais elle reste toujours invalidante par l'atteinte des différents axes hypophysaires qu'elle peut engendrer dont il faut les détecter et les traiter à temps pour éviter la morbidité qui perturbe la qualité de vie des malades

L'auteur n'a pas transmis de déclaration de conflit d'intérêt.

Aucun conflit d'intérêt.