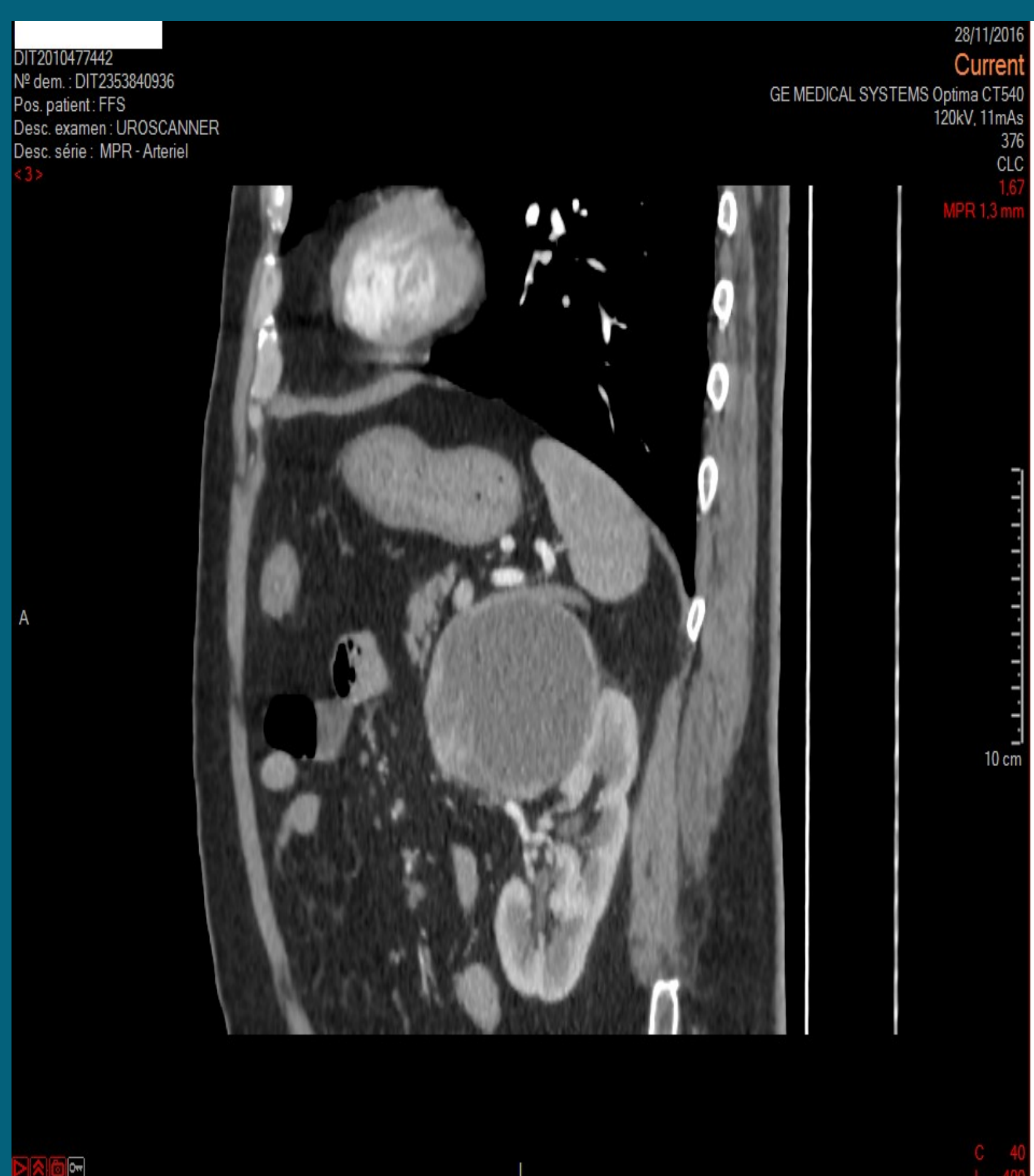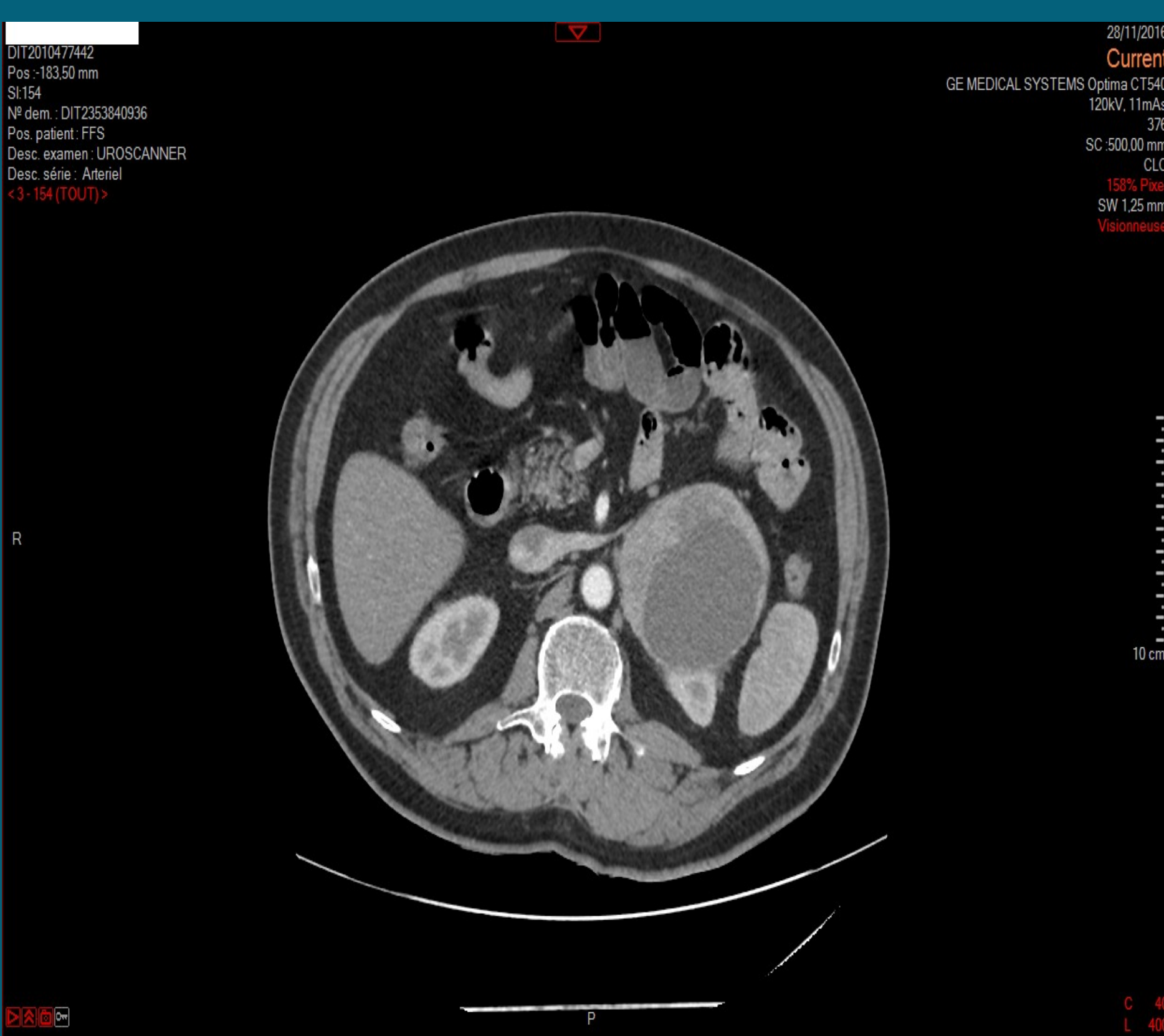
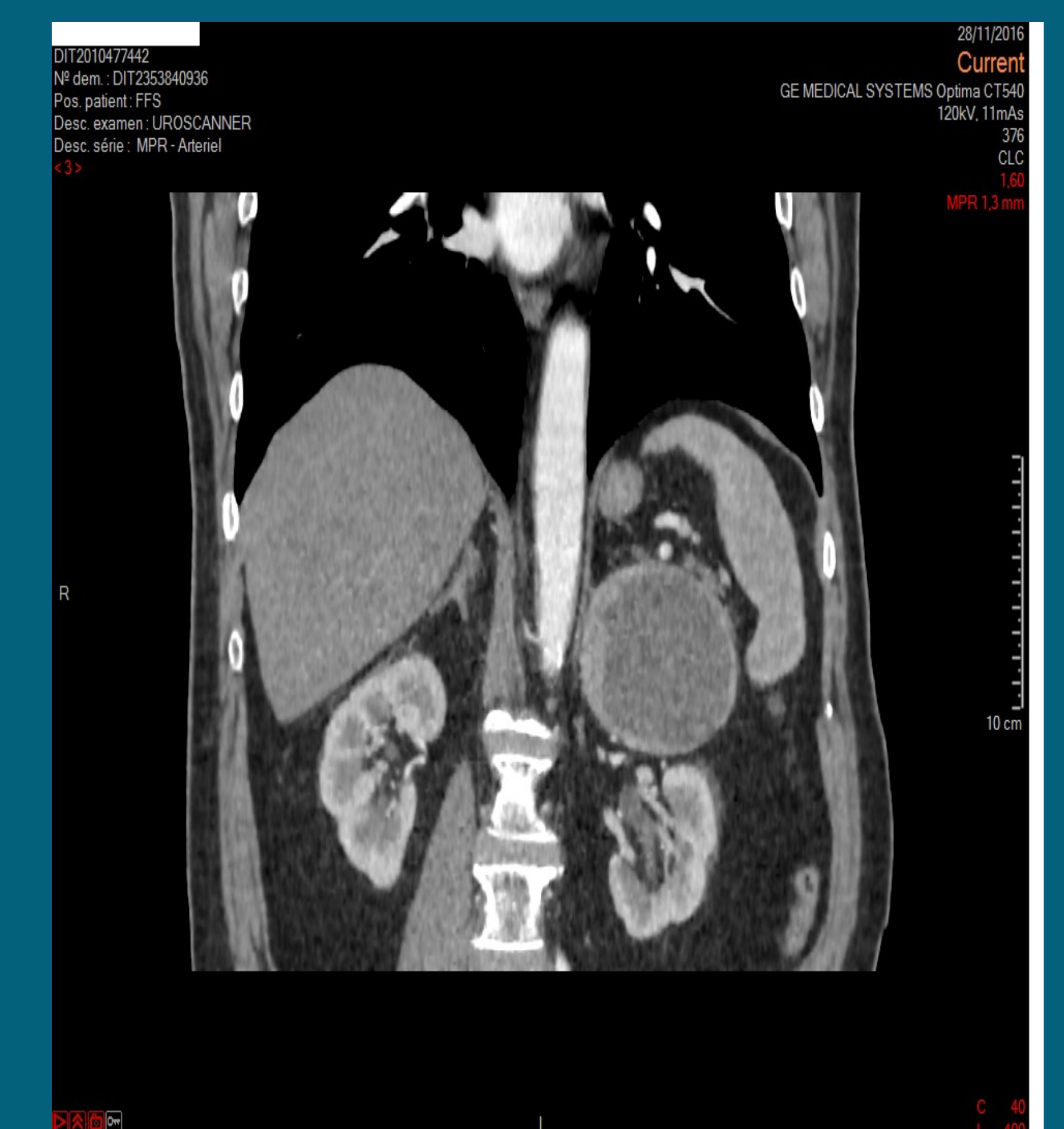
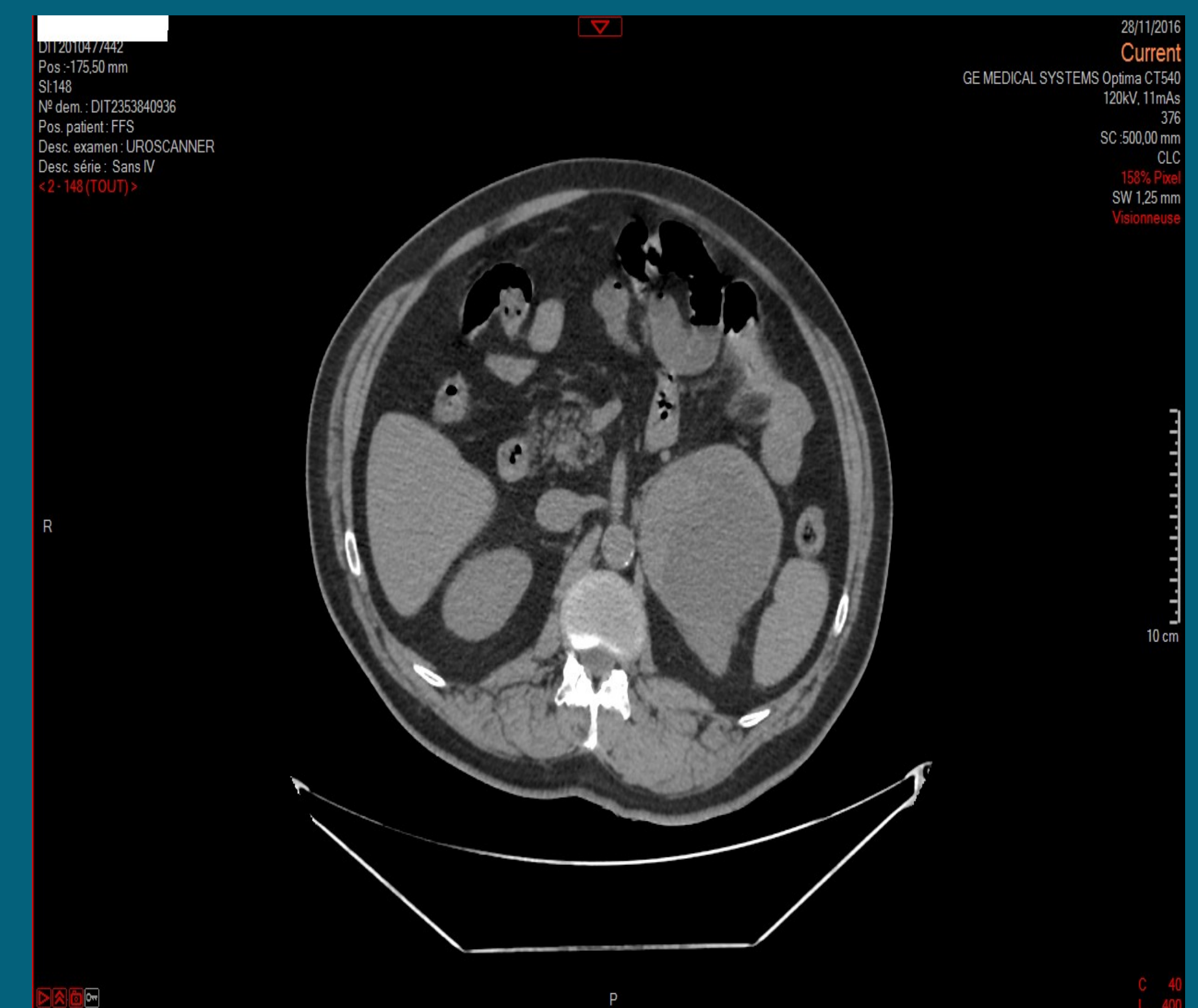


**Introduction:** Nous présentons un homme de 70 ans ayant présenté une dissociation atrio-ventriculaire en phase peropératoire d'une exérèse d'un phéochromocytome surrénalien gauche.

**Observation:** Il s'agit d'une découverte fortuite d'un phéochromocytome lors d'une exploration de prostatite. Un uroscanner avait mis en évidence une masse surrénalienne gauche de 91x86mm. Les explorations biologiques mettaient en évidence une chromogranine A à 9 fois la normale (9N), métanéphrine libre à 0.5N, normétanéphrine libre à 3N, metanéphrine urinaire à 0.7N et normétanéphrine urinaire à 4N. Une scintigraphie MIBG ne mettait pas en évidence d'autre localisation. L'exérèse a été réalisée par coelioscopie. Lors du clampage de la veine surrénalienne, une bradycardie à 30 battements par minute avec dissociation atrio-ventriculaire et échappement ventriculaire à QRS fins mais aussi larges est survenue. Cet évènement est réapparu en salle de réveil. Il n'y avait pas d'antécédent de syncope. Ce trouble de la conduction a nécessité la pose d'une sonde d'entraînement électrosystolique en urgence puis l'implantation d'un pacemaker définitif. Au plan chirurgical, les suites ont été simples.



**Discussion:** Chez ce patient, on peut évoquer un cas de dissociation atrio-ventriculaire qui a pu être masquée et « corrigée » par le phéochromocytome puis révélé par son exérèse. Les décharges de catécholamine liées aux manipulations de la glande surrénale peuvent également être à l'origine d'un arrêt sinusal comme déjà publié dans la littérature. Sur le plan anesthésique, des poussées hypertensives liées à la manipulation de la glande surrénale sont décrites en phase peropératoire, ainsi que des hypokaliémies et hyperglycémies, liées à la sécrétion bêta-mimétique. Classiquement, il n'y a pas de description de troubles conductifs lié à l'exérèse d'un phéochromocytome ; cependant on retrouve quelques cas décrits.