

# Insuffisance ovarienne prématurée : A propos de 7 observations

H. Moata , G .El Mghari, N .El Ansari  
Service d'Endocrinologie diabétologie et maladies métaboliques  
Laboratoire PCIM, FMPM, Université Caddy Ayyad



## Introduction:

- ❖ L'insuffisance ovarienne prématurée (IOP) est une pathologie hétérogène
- ❖ Sa prise en charge est lourde et multidisciplinaire
- ❖ l'étiologie est le plus souvent méconnue, pour laquelle il existe peu de données concernant les patientes au diagnostic.

## But du travail:

Notre objectif est : l'évaluation clinique, Hormonale morphologique et génétique des patientes avec IOP diagnostiquée devant une aménorrhée primaire ou secondaire.

## Materiel et méthodes:

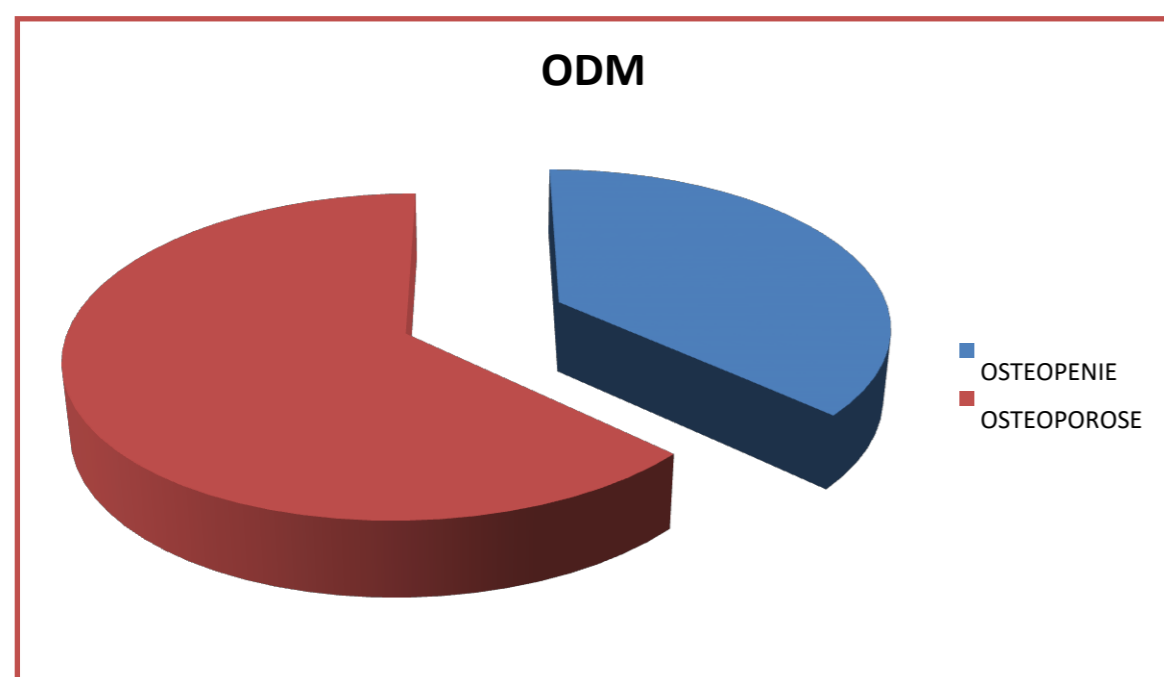
Etude transversale descriptive ayant inclus des patientes consultant au sein du service d'endocrinologie du CHU MOHAMED VI de Marrakech sur une période de 5 ans. Nous avons relevé chez ces patientes les caractéristiques générales ; les étiologies des aménorrhées et le profil ostéodensitométrique

## Résultats:

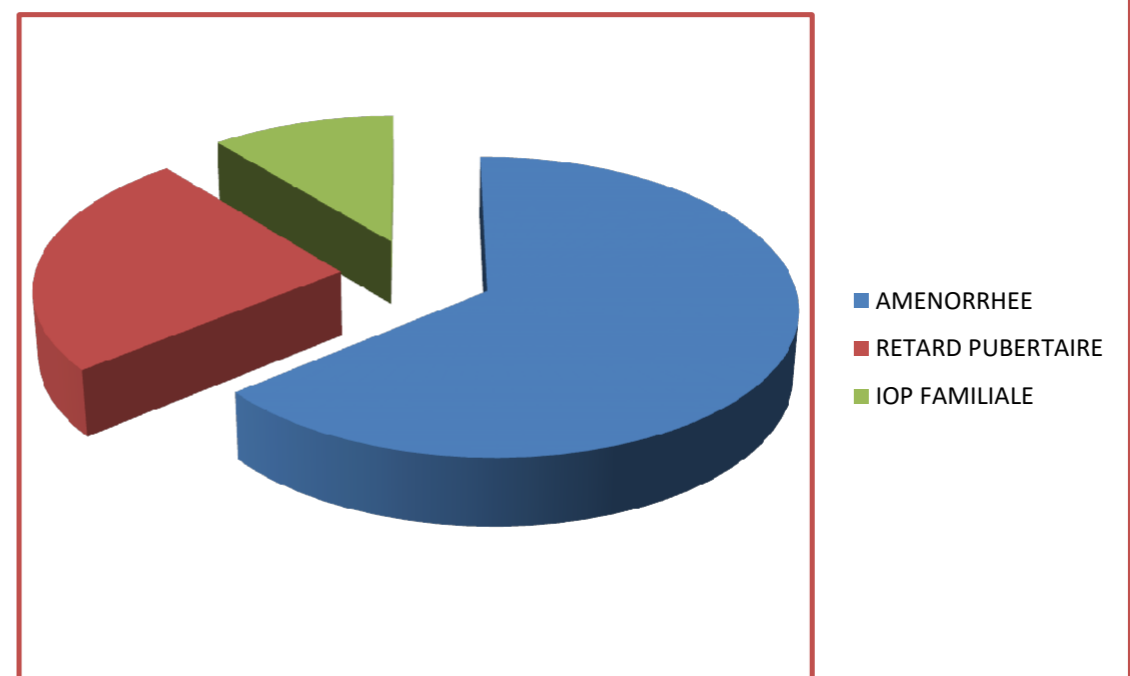
- **Populations:** sept patientes
- **âge moyen :** 22,6 ans → soit un retard diagnostique moyen de 6,3ans.

### Présentations clinique

- une aménorrhée primaire dans 60 % des cas
- un retard de développement pubertaire dans 31 % des cas
- 11 % avait une notion d'IOP familiale
- Il s'agissait d'un hypogonadisme hypergonadotrope dans 48,8 % des cas.
- L'échographie ne révélait la présence de follicule que dans 14 % des cas
- 6% des patientes avaient des taux d'AMH normaux.
- L'ostéodensitométrie n'était normale que dans 40% (ostéoporose et ostéopénie 21 % et 36 % des cas).



### PRESENTATION CLINIQUE



## Commentaire des résultats:

- L'IOP correspond à l'installation d'une aménorrhée d'au moins quatre mois avec une FSH sérique supérieure à 40UI/l chez une femme de moins de 40 ans
- La persistance de follicules dans le tissu ovarien est de grande valeur pronostique
- L'examen échographique permet l'étude morphologique des ovaires et précise la présence ou non de follicules.
- Les données de l'échographie chez les patientes atteintes d'IOP ne sont pas toujours en concordance avec leur profil clinique et hormonal
- Cette discordance justifie pour certains auteurs le recours à la biopsie des ovaires
- Dans notre série, la morphologie des ovaires a été étudiée chez toutes les patientes par l'échographie pelvienne réalisée par voie sus-pubienne en précisant la taille des ovaires ainsi que la présence ou non de follicules afin de comparer les profils cliniques, biologiques et génétiques avec les données échographiques

## Conclusion:

- Les patientes développant une IOP ont une présentation clinique variable
- Cette population est à risque de porter une anomalie génétique et de développer une déminéralisation osseuse.
- Cette étude souligne donc l'importance du suivi à long terme de ces patientes Pas de conflit d'intéret