

Syndrome de cushing infra clinique secondaire à un phéochromocytome, à propos d'un cas:

I. Belkacem^{*a} (Dr), M. Boudissa^a (Pr), S. Mimouni^a (Pr)

^a *Sce d'endocrinologie EHS CPMC, Alger, ALGÉRIE*

* belkacem.end@outlook.fr

Introduction:

Le syndrome de cushing (SC) secondaire à une sécrétion ectopique d'ACTH est rare (9% à 18% des SC ACTH dépendant) le siège thoracique est le plus fréquent (50% des cas).

le phéochromocytome n'est responsable de ce syndrome que dans moins de 16% des cas.

Observation:

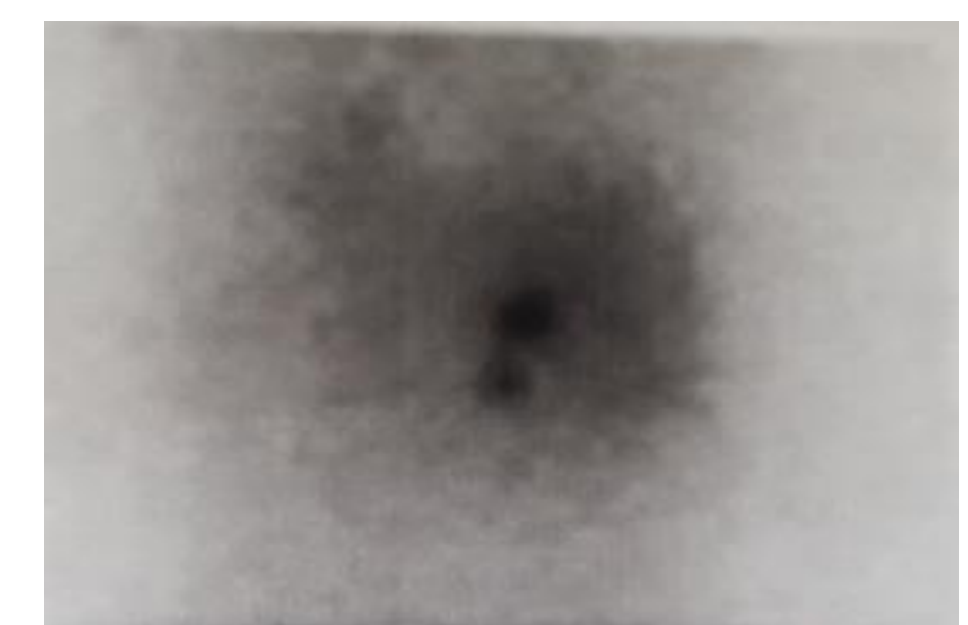
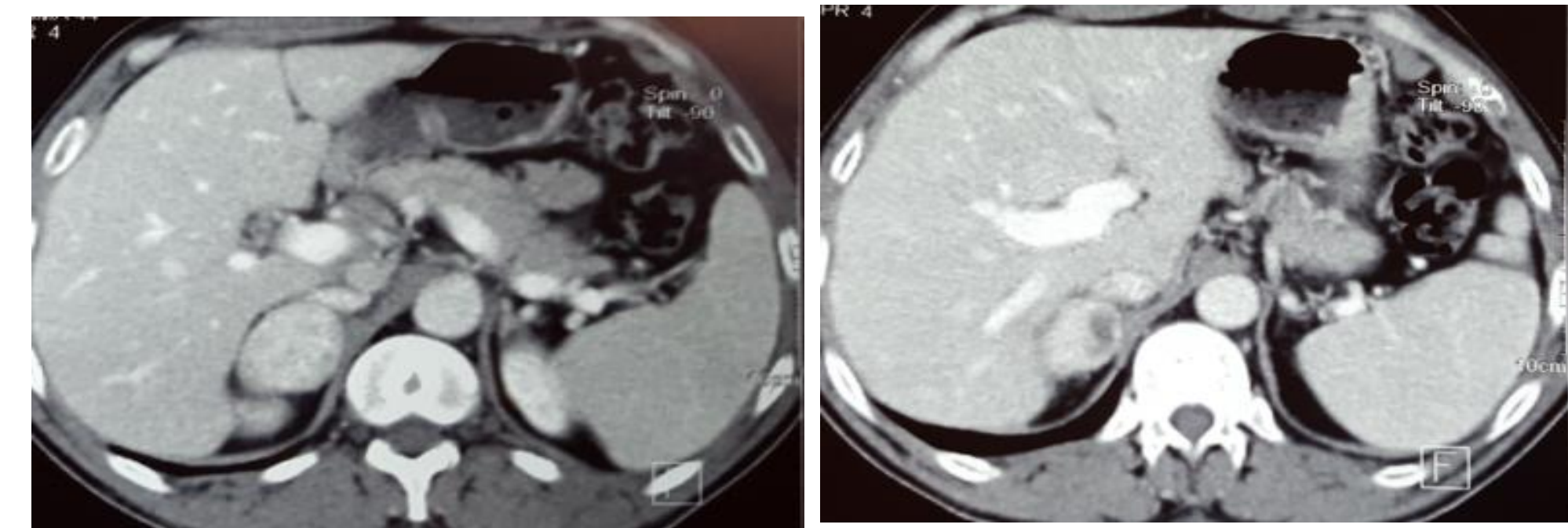
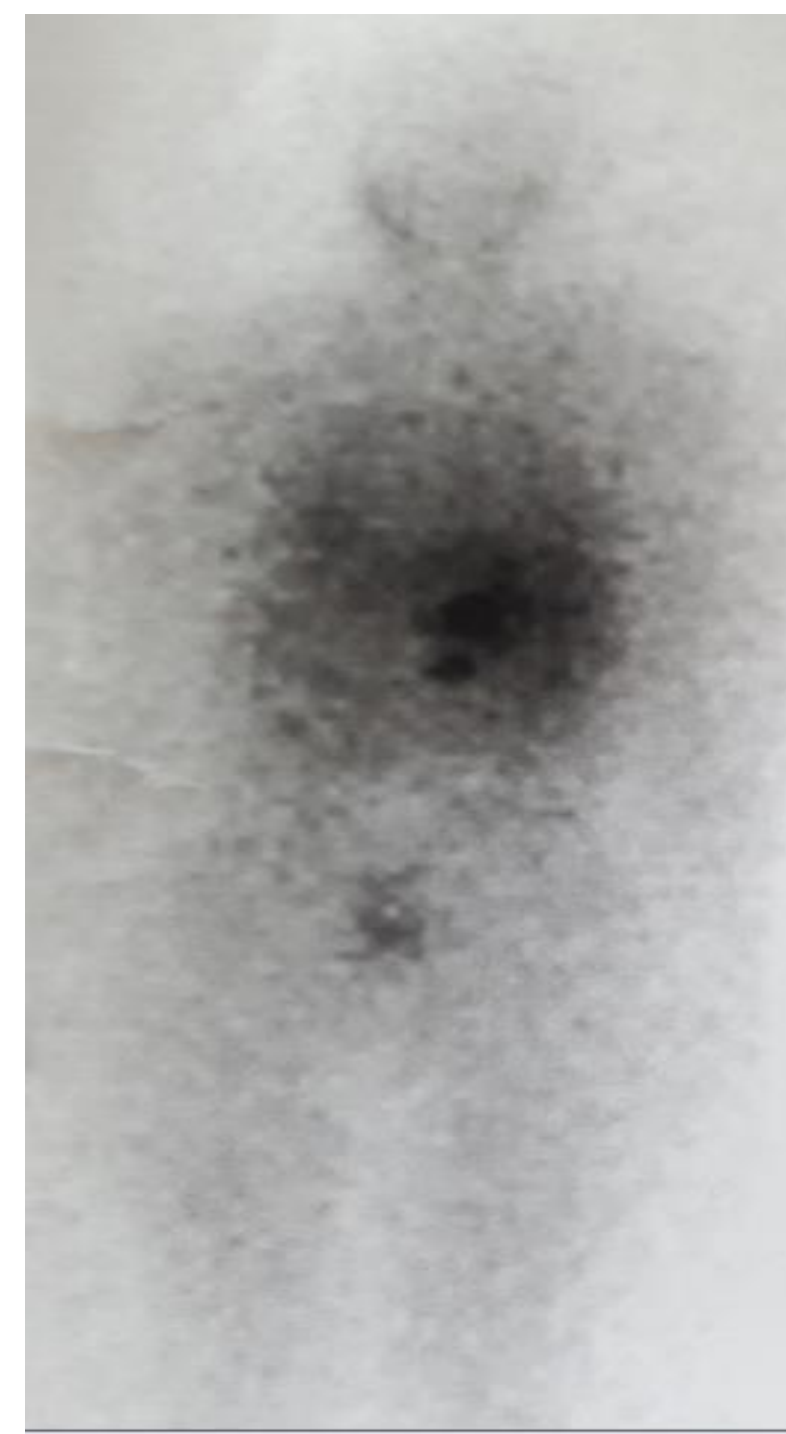
Nous rapportons le cas d'un patient âgé de 51ans, hospitalisé dans notre service pour prise en charge d'un incidentalome surrénalien droit découvert devant une symptomatologie douloureuse lombaire. l'examen clinique ne retrouve pas de signe d'hypersécrétion surrénalienne.

Le bilan hormonal avait montré des normétanéphrine à 33fois la normale et orthométhyladrenaline à 1.5fois la normale, avec un hypercortisolisme non freinable, ACTH dépendant (ACTH à 34.6pg/ml) soit un SC infra clinique Le reste du bilan hormonal était normal.

Sur le plan radiologique :

La TDM surrénalienne avait objectivé une masse surrénalienne droite de 44x32x45mmx hétérogène par la présence des zones de nécrose, de densité spontanée à 39UH.

La scintigraphie à la MIBG était très évocatrice d'un phéochromocytome droit, sans autres localisations.



Le patient a été opéré, après préparation par alpha bêtabloquant, il a bénéficié d'une surrénalectomie droite. l'étude Anatomopathologique et immunohistochimique est en faveur d'un phéochromocytome avec un score de Pass<1.

Discussion et Conclusion:

La particularité chez notre patient est la non sévérité du SC(infra clinique), malgré l'origine **paranéoplasique**, il n'a été découvert que sur le bilan hormonal systématique devant tout incidentalome surrénalien, d'où l'intérêt de réaliser un bilan complet systématiquement même devant une symptomatologie typique.

le pronostic de cette affection va dépendre du degré de la différenciation de la tumeur neuroendocrine.

l'auteur n'a pas transmis de déclaration de conflit d'intérêt.