

# Les hypophysites : Aspects cliniques et évolutifs

Nora soumeya fedala, farida chentli, djamila meskine\*, ali el mahdi haddam\*  
service endocrinologie CHU Bab el oued,\* Service endocrinologie EPH BOLOGHINE Alger,  
Algerie

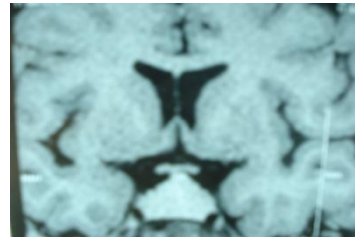
## INTRODUCTION

L'hypophysite est rare (0,88 % des pathologies hypophysaires). Les signes cliniques et radiologiques ne sont pas spécifiques et l'évolution est variable.

**OBJECTIF** : Rapporter les aspects cliniques et évolutifs des hypophysites

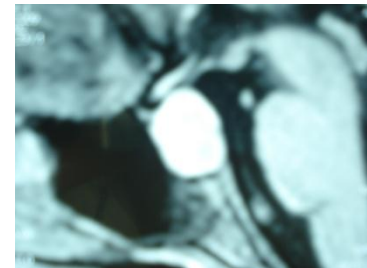
### POPULATION, METHODOLOGIE

étude rétrospective des patients porteurs d'hypophysite suivis entre janvier 2000 et avril 2016. Les patients ont bénéficié d'une exploration clinique, biologique et neuroradiologique. Toutes ont été mises sous glucocorticoïdes. Des réévaluations régulières étaient faites.



### RESULTATS

15 patientes ont été recensées. L'âge moyen était de  $32 \pm 0,12$  ans (26-48). Le motif de consultation : DI (24%), céphalées (20%), I corticotrope (16%) aménorrhée secondaire (40%). L'hypophysite est découverte au décours d'une grossesse dans (20%). Le bilan hormonal : I corticotrope isolée 24%, IAH dissociée cortico thyroïdienne 40% des cas, IAH globale 20%, IH globale 56%. Un syndrome chiasmatique était noté dans 16%. L'IRM HH a montré une grosse hypophyse avec réhaussement intense après injection de gadolinium dans 65%, une selle vide dans 35%. La recherche d'autres maladies autoimmunes s'est révélée positive dans 30%. La réponse aux glucocorticoïdes a noté une diminution du volume hypophysaire dans 70% et une disparition des troubles ophtalmologiques à l'exception d'un cas dont l'aggravation a nécessité une chirurgie. Après un recul moyen de 8 ans il y'avait une persistance des troubles hormonaux.



### DISCUSSION

L'hypophysite lymphocytaire résulte d'une atteinte inflammatoire auto-immunitaire de la glande pituitaire et survient le plus souvent chez la femme jeune, pendant ou après une grossesse. Sa présentation clinique classique se caractérise par des céphalées et des troubles visuels, associés à une insuffisance hypophysaire partielle ou complète. L'hypophysite lymphocytaire est une infiltration lymphoplasmocytaire, de la glande hypophyse. L'origine auto-immune de la maladie est fortement suggérée par son association à d'autres atteintes auto-immunes et par l'aspect anatomo-pathologique d'infiltration lymphocytaire, avec fibrose du tissu hypophysaire. Elle se manifeste à la phase aiguë par une hypertrophie pseudo tumorale de la glande hypophyse et de la tige pituitaire dont l'évolution se fait vers une atrophie hypophysaire. La difficulté diagnostique tient à la similitude clinique et biologique entre l'adénome hypophysaire et l'hypophysite. L'existence d'anticorps anti-hypophyse est loin d'être constante, n'est pas spécifique, et ne témoigne que du caractère auto-immun de l'hypophysite. Le diagnostic doit donc être systématiquement évoqué dans un contexte de grossesse ou de post-partum. La possibilité d'une évolution par poussées souligne la nécessité d'une surveillance rigoureuse au long cours.