

Gynécomastie : à propos de 35 cas

N. Bchir*^a (Dr), A. Jaidane^a (Dr), S. Mahjoubi^a (Dr), I. Oueslati^a (Dr), H. Ouertani^a (Dr)

^a Hôpital militaire de Tunis, Tunis, TUNISIE

Introduction:

La gynécomastie est une hyperplasie uni- ou bilatérale de la glande mammaire chez l'homme. Il s'agit d'une pathologie fréquente nécessitant la mise en route d'une démarche étiologique car elle peut révéler ou accompagner une affection grevant le pronostic vital. Notre objectif est de relever les caractéristiques clinico-biologiques et de l'imagerie des patients consultants pour gynécomastie afin de mettre en route une démarche diagnostique.

Méthodes:

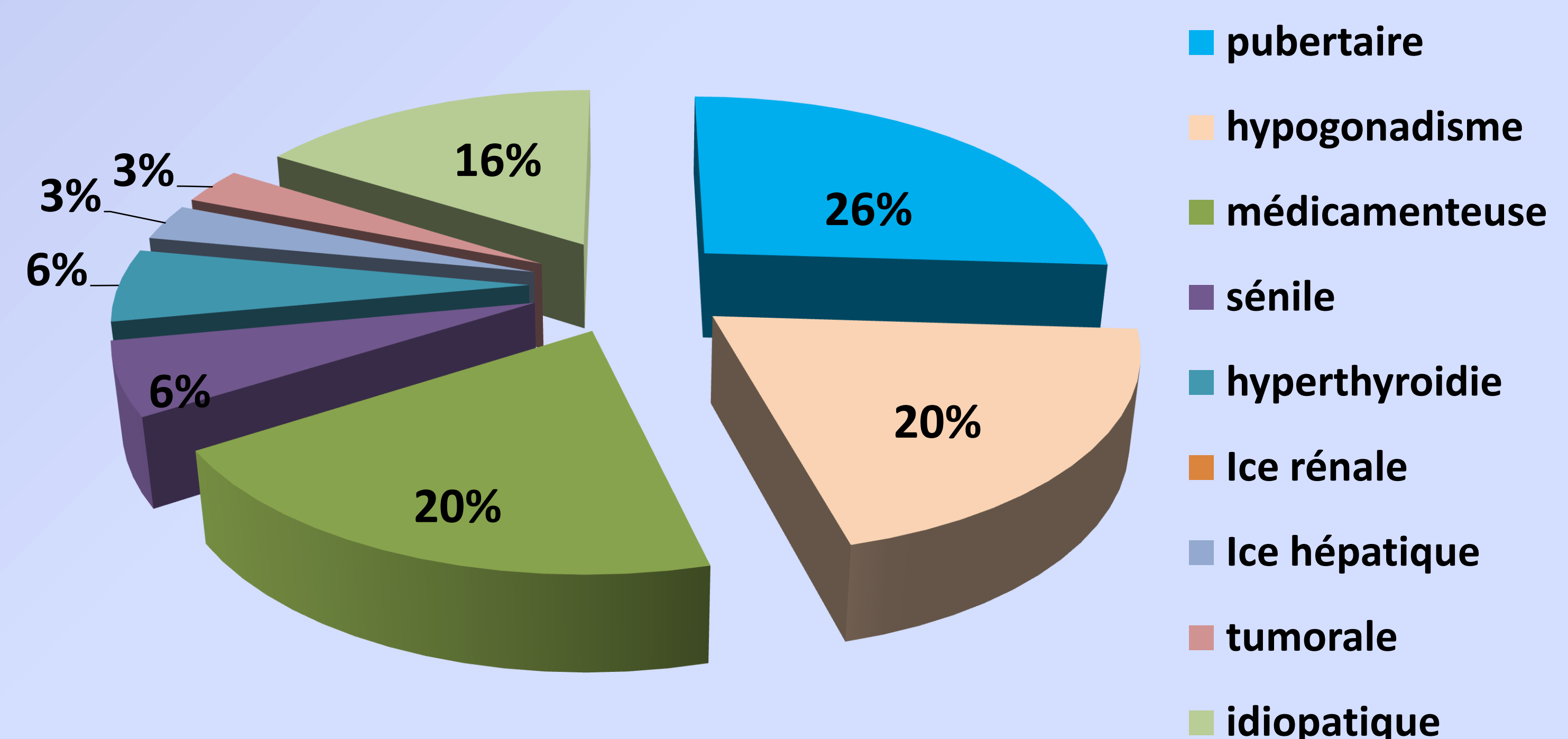
- Etude rétrospective
- ayant concerné 35 patients consultant pour une gynécomastie
- recrutés entre 2013 et 2017

Résultats :

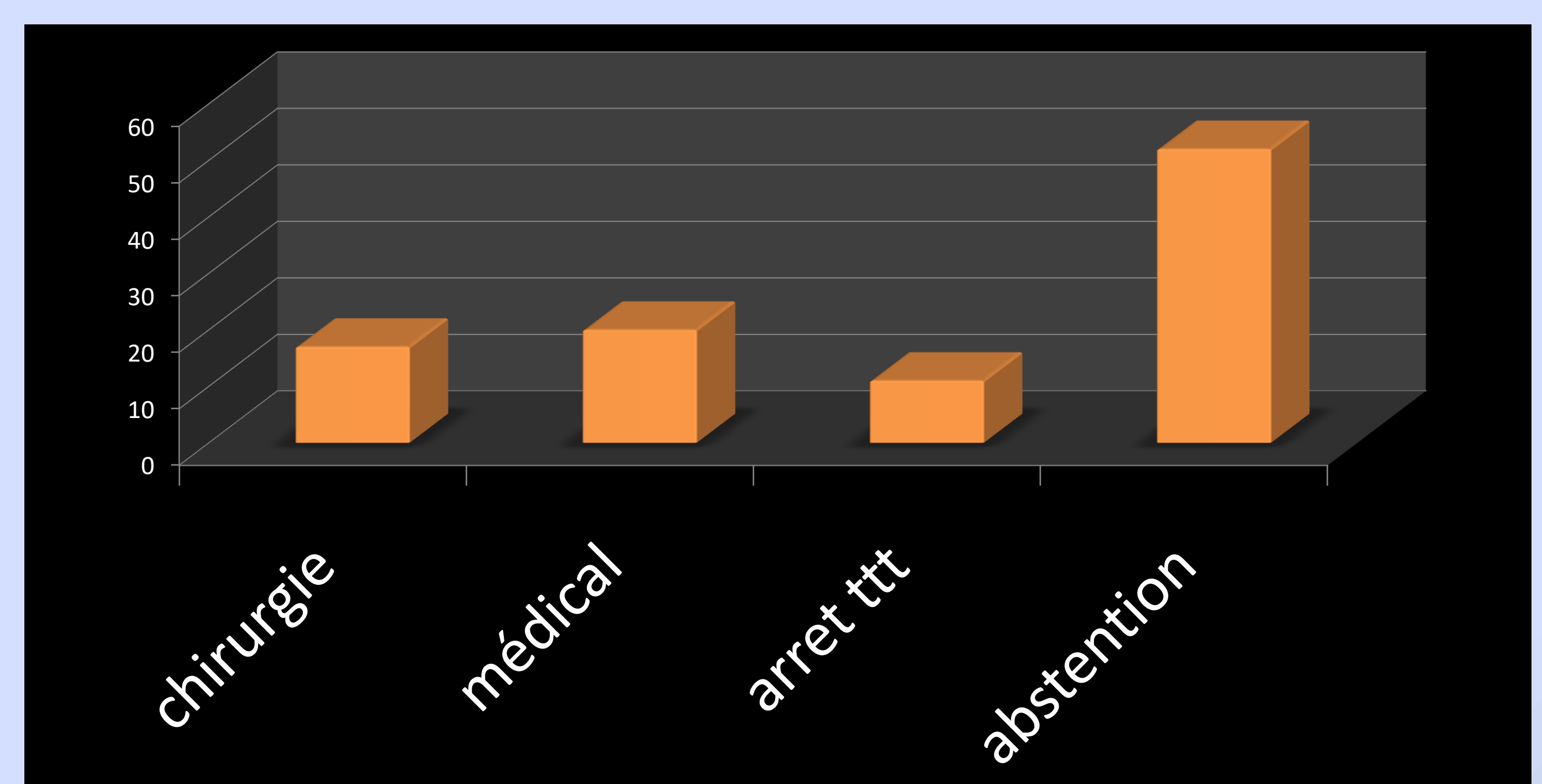
Age moyen	36,6 ans +/-	
Uni/bilatéralité (%)	unilatérale	29
	Bilatérale	71
Stade (simon) (%)	Stade 1	23
	Stade 2	49
	Stade 3	28

Les marqueurs tumoraux %	positifs	3
	négatifs	86
	Non faits	11
Echographie testiculaire %	normale	63
	nodule	3
	Non faite	34

Caractéristiques cliniques et paracliniques



Etiologies



Options thérapeutiques

Discussion:

Même si la gynécomastie péri-pubertaire est l'étiologie la plus fréquente, la gynécomastie peut révéler ou accompagner une affection grevant le pronostic vital.